AUS DEM INSTITUT FÜR TIERPATHOLOGIE DER UNIVERSITÄT MÜNCHEN
VORSTAND: PROFESSOR DR. O. SEIFRIED

GLOMERULONEPHRITIS BEI HUND UND KATZE

INAUGURAL-DISSERTATION

ZUR

ERLANGUNG DER WÜRDE

EINES

DOKTOR MEDICINAE VETERINARIAE

DER

TIERÄRZTLICHEN FAKULTÄT

DER

LUDWIG-MAXIMILIANS-UNIVERSITÄT MÜNCHEN

VORGELEGT VON

ALBERT WOLFGANG KRAUTTER
BESTALLTER TIERARZT AUS STUTTGART

1938

DRUCK DER UNIVERSITÄTSDRUCKEREI H. STÜRTZ A.G., WÜRZBURG

AUS DEM INSTITUT FÜR TIERPATHOLOGIE DER UNIVERSITÄT MÜNCHEN
VORSTAND: PROFESSOR DR. O. SEIFRIED

GLOMERULONEPHRITIS BEI HUND UND KATZE

INAUGURAL-DISSERTATION

ZUR

ERLANGUNG DER WÜRDE

EINES

DOKTOR MEDICINAE VETERINARIAE

DER

TIERÄRZTLICHEN FAKULTÄT

DER

LUDWIG-MAXIMILIANS-UNIVERSITÄT MÜNCHEN

VORGELEGT VON

ALBERT WOLFGANG KRAUTTER
BESTALLTER TIERARZT AUS STUTTGART

1938

DRUCK DER UNIVERSITÄTSDRUCKEREI H. STÜRTZ A.G., WÜRZBURG

Gedruckt mit Genehmigung der Tierärztlichen Fakultät
der Universität München

Referent: Professor Dr. *O. Seifried*

R. UNIV.
BIBLIOTHEEK
LEIDEN

Sonderdruck aus
„Archiv für wissenschaftliche und praktische Tierheilkunde", 73. Band, 3. Heft

Bei Durchsicht des einschlägigen Schrifttums gewinnt man den Eindruck, daß die Glomerulonephritiden bei unseren Haustieren nur sehr selten vorkommen und sie bei weitem nicht die Bedeutung besitzen wie beim Menschen.

Im Institut für Tierpathologie der Universität München wurde in den letzten Jahren besonderes Augenmerk auf das Vorkommen dieser Erkrankungen bei Hund und Katze gerichtet.

Dabei hat sich ergeben, daß Glomerulonephritiden bei den genannten Tieren doch wesentlich häufiger sind als nach den Angaben des Schrifttums anzunehmen wäre.

Kitt [13] schreibt über die Glomerulonephritis in seinem Lehrbuch über spezielle pathologische Anatomie, daß makroskopisch außer leichter Schwellung und größerem Saftgehalt der Nieren wesentliche Veränderungen nicht auftreten. Mikroskopisch sind die Glomeruli vergrößert, ihre Schlingen erweitert und mit polymorphkernigen Leukocyten versehen, Endothelien und Reticulumzellen gewuchert. Der Kapselraum ist mit abgestoßenen Zellen und mit Kapselepithel ausgefüllt, außerdem mit Eiweiß und Fibrin. Diese Einlagerungen treten als halbmondförmige oder schalige Gerinnungsmassen in Erscheinung. Bei subakuten Fällen ist die Exsudation verstärkt. Ferner finden sich Hyperämie der Gefäßschlingen und Blutungen im Kapselraum. Die Harnkanälchen sind mitergriffen, ihr Epithel wird abgestoßen und zeigt sich verfettet, das Eiweiß bildet Harnzylinder.

Nach *Kitt* findet man Glomerulonephritis häufig beim Pferd, öfters auch bei Rindern. Ferner berichtet *Kitt,* daß er beim Hund die Glomeruli öfters in solide, hyaline, anscheinend bindegewebige Kugeln verwandelt fand, wobei die Kapselhöhle ganz fehlte.

Nieberles [21] Angaben zufolge kommt chronische Glomerulonephritis beim Hund zwar vor, jedoch begegnet er ihr unter Hunderten histologisch geprüften Fällen nur einige Male.

Folke Henschen erwähnt in *Joests* [11] Spezieller pathologischer Anatomie der Haustiere einen Fall von intracapillärer, diffuser Glomerulonephritis bei einem 15jährigen Terrier. Die Nieren sind dabei fein granuliert, von graugelber Farbe, die Zeichnung der Rindenschnittfläche ist undeutlich und unregelmäßig. Mikroskopisch zeigt sich Zellwucherung und Hyalinisierung aller Glomeruli ohne Kapselveränderung. Ein Teil der Glomeruli weist starke anisotrope Verfettung auf. Die Kanälchen sind teilweise erweitert, mit atrophischem Epithel versehen und enthalten hyaline Zylinder und Kalkkonkremente in großer Menge. Die gewundenen und geraden Teile der Hauptstücke sind mäßig verfettet. *Seibel* [24] berichtet über mehrere Fälle von akuter Glomerulonephritis bei Hunden, die an Staupe eingegangen sind. Die Nieren sind auffallend groß. Die Oberfläche sehr blaß, manchmal

marmoriert, weiß und rot gesprenkelt, jedoch glatt und glänzend. Die Schnittfläche ist spiegelglänzend, grauweiß oder graurötlich. Die Grenze zwischen Rinden- und Markschicht ist unscharf. Die Glomeruli treten in einzelnen Fällen häufig hervor, in anderen sind sie mit freiem Auge gar nicht sichtbar. Mikroskopisch ist das Bild verschieden. In allen Fällen aber ist die ganze Niere ergriffen. Der Befallsgrad ist unregelmäßig, es sind nicht alle Glomeruli und Kanälchen gleich schwer verändert. Im Anfangsstadium sind die Schlingen der Glomeruli stark gefüllt und die Kerne vermehrt. Dabei handelt es sich um Fälle, bei denen die *Malpighi*schen Körperchen schon makroskopisch sichtbar sind. In den geschwollenen Epithelien der gewundenen Kanälchen finden sich trübe Körnchen und Fetttröpfchen. Ferner findet *Seibel* im Kapselraum der Nierenkörperchen eine homogene, oft auch feinkörnige Masse. Der vergrößerte Glomerulus wird gleichzeitig kernärmer, die Schlingen nehmen, manchmal alle, manchmal nur ein Teil derselben, ein glasiges Aussehen an. In diesen Fällen umgibt die normalerweise sehr feine Membrana propria den Glomerulus als breiter, aufgequollener Gürtel. Im Exsudat findet er auch verfettete, desquamierte Epithelien. In den Harnkanälchen sind reichlich Zylinder von abgestoßenen und zum Teil verfetteten Epithelien.

Seibel[24] beschreibt auch einen subakuten Fall, bei dem makroskopisch die Rindenschicht etwas gekörnt und glasig ist. Sonst ist die Niere ohne besonderen Befund. In dieser Niere werden Gruppen von Glomeruli und Kanälchen regeneriert. An vielen Stellen zeigt sich kleinzellige Infiltration. In dem kleinzellig infiltrierten Gewebe sind mit Zylindern ausgefüllte Kanälchen und zusammengepreßte Knäuel wahrzunehmen. Im gut erhaltenen Kapselraum der Glomeruli finden sich Zelltrümmer und durchscheinende Schollen. Der Glomerulus ist klein geworden, seine Schlingen lassen sich nicht mehr unterscheiden.

Bei chronischen Fällen findet *Seibel* die Nieren wesentlich verkleinert und die Kapsel fest anhaftend. Die Oberfläche ist graurötlich, oft ganz glatt, manchmal fein gekörnt. Mikroskopisch fällt an den Glomeruluskapseln meist eine konzentrisch geschichtete Verdickung aus kernhaltigen Bindegewebsfasern auf. Auch die Harnkanälchen sind von breiten Bindegewebsstreifen begleitet. Im Kapselraum sind scholliges Exsudat und desquamierte Epithelien enthalten. Gleichzeitig sieht man stellenweise von der Kapsel aus Bindegewebe in den kernarmen, hyalinen Glomerulus hineinwuchern. *William de B. MacNider*[18] erwähnt 4 Fälle von Glomerulonephritis bei trächtigen Hündinnen.

Bei 2 Hunden war die Niere blaß und groß, die Kapsel nicht anhängend. Die histologische Untersuchung zeigte eine mittelgradige chronische Glomerulonephritis. Die Kapselveränderungen waren deutlicher ausgeprägt als die der Capillarschlingen. Die Capillaren waren weder verstopft, noch miteinander verbacken. Das periglomeruläre und intertubuläre Gewebe war an den Veränderungen unbeteiligt. Das epitheliale Gewebe im allgemeinen, mit Ausnahme dessen der Sammelröhren, zeigte sich ödematös und teilweise nekrotisch.

Bei 2 Hunden waren die Nieren blaß und klein, die Oberfläche zeigte viele kleine Narben, an denen die Kapsel verwachsen war. Die Schnittfläche wies eine ziemlich allgemeine Bindegewebsvermehrung auf. Histologisch entsprachen die Veränderungen einer chronischen kapsulären und intrakapsulären Glomerulonephritis mit einer begrenzten Proliferation von periglomerulärem und intertubulärem Bindegewebe.

Die Angaben über das Vorkommen der Glomerulonephritis bei Hunden und Katzen sind demnach spärlich. Diese Tatsache gab Veranlassung, systematische Untersuchungen über das Auftreten derartiger Nierenentzündungen bei den genannten Tieren durchzuführen und die anatomischen und histologischen Merkmale näher festzulegen.

Eigene Untersuchungen.

Material und Untersuchungsweisen.

Das Material wurde im Institut für Tierpathologie der Universität München gesammelt. Zunächst wurden nur diejenigen Nieren berücksichtigt, die durch auffallende Granulierung das Vorliegen einer Glomerulonephritis vermuten ließen. Da aber die Veränderungen makroskopisch oft kaum, manchmal gar nicht erkennbar sind, wurde schließlich jede Niere, soweit nicht eine andere Nierenerkrankung vorlag, in Formalin eingelegt. Dann wurden von allen Nieren Gefrierschnitte hergestellt. Von den Fällen, die sich nach dem Ausfall des Gefrierschnittes als positiv erwiesen, wurden Paraffinschnitte in einer Dicke von 5—10 μ angefertigt und diese mit Hämatoxylin-Eosin, nach *van Gieson* und teilweise nach der *Weigert*schen Fibrinfärbung und zum Nachweis von Fett mit Sudan III gefärbt.

I. Hund.

A. Makroskopischer Befund.

Makroskopisch ist an den Nieren keine wesentliche Abweichung vom Normalen festzustellen. Die Kapsel ist leicht abziehbar. Die Oberfläche weist manchmal eine feine Sprenkelung auf. Die Niere ist dabei mit ganz feinen grauen und braunen Punkten übersät. Ihre Oberfläche kann auch uneben sein, man sieht dann kleine sandkörnchenförmige Erhebungen darüber hervorragen, namentlich wenn die Niere im schräg auffallenden Licht betrachtet wird.

Die Schnittfläche zeigt meist eine undeutliche verwaschene Grenze zwischen Rinden- und Markschicht. Die Farbe ist graubraun, oft etwas schmutzig grau. Die Glomeruli ragen in vielen Fällen als eben sichtbare Körnchen über die Oberfläche hervor. Dies ist jedoch keineswegs regelmäßig der Fall und ist auch kein sicheres Kennzeichen für Glomerulonephritis. Stauungsblutfülle in den Glomeruli kann dieselbe Erkrankung vortäuschen.

Auf Grund des makroskopischen Befundes läßt sich demnach Glomerulonephritis nicht mit Sicherheit feststellen. Eine sichere Diagnose ist aber stets auf histologischem Wege möglich.

B. Mikroskopischer Befund.

Akutes Stadium.

In fast allen untersuchten Fällen sind die Glomeruli sehr groß. Ihre Schlingen sind verlängert und verbreitert, wodurch sie ein geblähtes Aussehen erhalten. Sie sind häufig so stark gequollen, daß die einzelnen Schlingen vollständig miteinander verkleben und dann nur noch schwer oder gar nicht mehr auseinanderzuhalten sind. Besonders hervorzuheben ist, daß die Glomeruli immer, namentlich in ganz frischen Fällen, auffallend zellreich sind. Dieser Zellreichtum läßt nach, wenn die Fälle in das subakute Stadium überleiten. In manchen Fällen handelt es sich sogar um hochgradige Vermehrung der zelligen Elemente, besonders der Endothelzellen, die teilweise zu kleinen Nestern beieinander liegen

und an der Gestalt ihrer großen und ovalen Kerne zu erkennen sind. Ferner enthalten die Schlingen auch in großer Zahl Lymphocyten und vereinzelt polymorphkernige Leukocyten. Die Schlingen sind meist auch stark blutgefüllt, sie sind an einzelnen Stellen durch Anschoppungen von roten Blutkörperchen mächtig aufgetrieben. Die Kapselräume verhalten sich verschieden. Sie können durch die Vergrößerung des Schlingenknäuels ganz klein geworden sein, so daß an manchen Stellen parietales und viscerales Kapselblatt miteinander verlötet sind. Es finden sich jedoch auch Kapselräume, die noch ziemlich groß sind und Exsudat und rote Blutkörperchen in geringer Menge enthalten. In anderen Fällen tritt starke Exsudation hervor, durch die oft der Kapselraum so ausgefüllt wird, daß für den Schlingenknäuel nur noch $^1/_4$ bis $^1/_2$ seines ursprünglichen Platzes bleibt (Abb. 1). Man kann dann — durch die Schnittführung bedingt — Kapseln sehen, in denen von Schlingenknäuel gar nichts mehr zu sehen ist. Sonst umgibt das Exsudat den Schlingenknäuel in Form mehr oder weniger dicker Halbmonde oder Ringe. Das Exsudat tritt als feinmaschiges, mit Hämatoxylin-Eosin blaßrot gefärbtes Netzwerk in Erscheinung. Meist findet man im Exsudat in mäßiger Zahl auch Lymphocyten. In weiter fortgeschrittenen Fällen liegen mitunter auch einzelne abgestoßene und desquamierte Epithelien darin, und zwar in der Regel in der Nähe des parietalen Kapselblattes. Soweit zwischen den einzelnen verklebten Schlingen noch Raum freibleibt, reicht das Exsudat auch in diesen hinein. Ist von dem Schnitt gerade der Harnpol des Glomerulus getroffen, so sieht man das Exsudat sich in den Tubulus contortus hinein erstrecken. Das äußere Kapselblatt zeigt meist keine pathologischen Veränderungen. In vorgeschrittenen Fällen sind jedoch seine Epithelien vermehrt, die Kapsel erscheint dann etwas dicker und man findet einzelne abgestoßene Epithelzellen, die von der Kapsel weghängen oder frei im Lumen des Kapselraumes liegen.

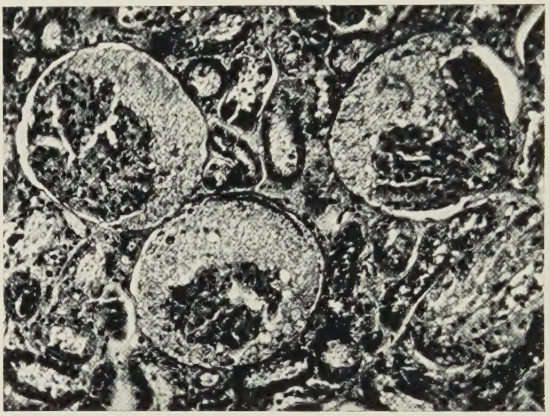

Abb. 1. Akute Glomerulonephritis. Hund. Große zellfreie Exsudatmassen, „Halbmonde" in den Glomeruli. Hom. II, Obj. 20, Balg 32, Hämatoxylin-Eosin.

Die Epithelien der Tubuli contorti und recti weisen verschiedene Grade der Degeneration auf. Sie sind gequollen und trübe. Das Proto-

plasma ist von körnigem Aussehen. Manchmal sind auch die Zellgrenzen nicht mehr festzustellen. Die Epithelien sind dann meist von ihrer Unterlage losgelöst und füllen das Lumen der Kanälchen aus. Durch Sudan III-Färbung läßt sich dann auch eine fettige Degeneration der Epithelzellen nachweisen. Sie enthalten viele kleine und feinste Fetttröpfchen.

Manchmal sieht man in den Epithelien der Hauptstücke die bekannten Bilder des Kernzerfalls. In diesen Fällen ist dann das Protoplasma der Zellen zu einer einheitlichen körnigen Masse zerfallen, die das Lumen ganz ausfüllt. Wahrscheinlich handelt es sich dabei vorwiegend um postmortale Veränderungen, da die Fäulnisvorgänge in den Harnkanälchen sehr rasch einsetzen.

Die Capillaren sind oft prall mit Erythrocyten gefüllt, aber sonst ohne Veränderungen.

Zwischen den Harnkanälchen finden sich in einzelnen Fällen kleine Herdchen von Lymphocyten. Die Gefäße zeigen keine krankhaften Veränderungen.

Subakutes Stadium.

Bei den subakuten Fällen wird das histologische Bild weniger einheitlich.

Die Schlingen sind manchmal gebläht, sehr zellreich, enthalten viel Blut und sind miteinander verbacken ähnlich wie bei den akuten Fällen. Meistens tritt jedoch hier der Kernreichtum in den Hintergrund; die Schlingen sind weniger gebläht und lassen sich gut gegeneinander abgrenzen. An vielen Glomeruli sind pathologisch-anatomische Veränderungen überhaupt kaum nachweisbar. Ähnlich verhält es sich auch mit dem Blutgehalt. Es liegen Fälle vor, bei denen der Blutreichtum durchaus an das akute Stadium erinnert. Meist findet man in diesen subakuten Fällen die Schlingen ganz frei von roten Blutkörperchen. Die Kapselräume sind oft auffallend breit und groß, besonders, wenn die Schlingenknäuel nicht stark verändert sind. Der Inhalt in den Kapseln ist sehr verschiedenartig. In vielen Fällen sind die Kapseln ganz leer. Nur in einigen wenigen Glomeruli findet man etwas Exsudat oder einzelne abgestoßene Epithelzellen. Es gibt auch subakute Fälle, bei denen die Kapseln sehr viel Inhalt aufweisen. Es handelt sich dabei in der Regel um zwei Formen: Erstens um halbmond- oder ringförmige Ansammlungen von Exsudat ohne Zellen, unter Umständen mit wenigen Lymphocyten durchsetzt, und zweitens, um Halbmonde, die aus einer mehr oder weniger dicken Schicht von abgestoßenen Epithelzellen bestehen, und den Kapselraum oft so stark ausfüllen, daß der Schlingenknäuel auf einen kleinen Raum zusammengedrängt wird. Diese Epithelzellhaufen stehen an manchen Stellen mit dem äußeren Kapselblatt in

Verbindung. Die abgestoßenen Zellen zeigen verschiedene Grade von Degeneration. Sie sind schollig, das Protoplasma ist manchmal körnig und die Zellgrenzen sind oft undeutlich. Die Kerne färben sich dagegen gut.

Es handelt sich also um die beiden Formen, wie sie beim Menschen als intracapilläre bzw. extracapilläre Glomerulonephritis beschrieben sind. Man kann jedoch auch in weiter fortgeschrittenen Fällen die Kapselräume mit Exsudat ausgefüllt und darin einzelne abgestoßene Epithelzellen finden. Dann sind diese beiden Formen jedoch nicht mehr streng auseinanderzuhalten. Das parietale Kapselblatt zeigt meist

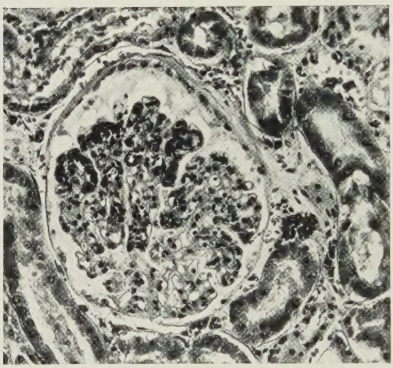

Abb. 2.

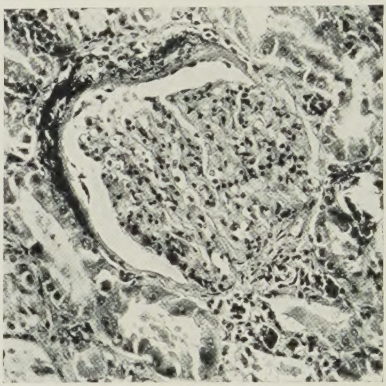

Abb. 3.

Abb. 2. Subakute Glomerulonephritis. Hund. Großer Glomerulus. Teilweise viel Blutkörperchen in den Schlingen. Perlschnurartige Vermehrung der Kapselepithelien. Leichte Kapselverdickung, im Kapselraum zellfreies Exsudat. Hom. II, Obj. 20, Balg 33, Hämatoxylin-Eosin.

Abb. 3. Chronische Glomerulonephritis. Hund. Quellung der Schlingen. Teilweise Verklebung mit der Kapsel. Kapsel verbreitert mit Verkalkungen. Hom. II, Obj. 20, Balg 33, Hämatoxylin-Eosin.

starke Vermehrung der Epithelzellen; diese liegen oft so dicht aneinander, daß ein perlschnurartiges Aussehen entsteht (Abb. 2). Manchmal ist auch die ganze Zellreihe teilweise oder ganz abgestoßen und hängt dann in den Kapselraum hinein. Die Kapselepithelien liegen bei vielen Glomeruli in zwei oder drei Schichten aufeinander. Ferner zeigen die Kapseln teilweise starke Bindegewebszubildungen (Abb. 3). Das Bindegewebe umgibt den Glomerulus in Form feinstreifiger konzentrischer Schichten von sehr verschiedener Dicke. An manchen Kapseln kann kaum eine bindegewebige Zubildung festgestellt werden, während im selben Schnitt an anderen Kapseln oft eine enorme Verbreiterung stattgefunden hat. Dies tritt besonders deutlich bei *van Gieson*-Färbung in Erscheinung. Die Bindegewebsringe sind nicht gleichmäßig breit, sondern zeigen an einzelnen Stellen wulstartige Auftreibungen. Im interstitiellen Gewebe findet man häufig bei den subakuten Fällen kleine herdförmige Lympho-

cytenansammlungen; diese treten besonders in der Nähe größerer Gefäße auf und sind auch um die Glomeruli herum zu finden.

Das Verhalten der Epithelien der Harnkanälchen entspricht im wesentlichen demjenigen bei den akuten Fällen. Meist sind in allen Teilen der Kanälchen die Epithelien ganz oder teilweise abgestoßen und degeneriert. Das Protoplasma zeigt körnige oder wabige Struktur. Die Zellgrenzen sind verwaschen oder ganz verschwunden. In den meisten Fällen sind dabei die Kerne gut erhalten und kräftig gefärbt. Dies spricht dafür, daß es sich auch hier in der Hauptsache um Fäulnisvorgänge handelt. Selten findet man jedoch auch in den Hauptstücken Kerndegenerationen mit allen Übergängen von Pyknosis bis zu Karyorrhexis bei den gleichen Glomerulusveränderungen wie oben. In diesen Fällen sind dann auch die Kerne teilweise schlecht gefärbt.

Chronisches Stadium.

Die meisten Glomeruli sind dabei sehr groß. Sie verhalten sich verschieden in bezug auf den Kernreichtum. In fortgeschrittenen Fällen sind sie auffallend zellarm und blaß. Die Schlingen sind miteinander zu einer einheitlichen hyalinen Masse verbacken. Aus den meisten Glomeruli sind dadurch vollständig hyalinisierte Kugeln geworden. Diese sind oft weitgehend mit der Kapsel verlötet und nur bei Bindegewebsfärbung von dieser abzugrenzen (Abb. 4). Die Kugeln enthalten keine Blutkörperchen oder Entzündungszellen mehr und besitzen auffallend wenig Kerne. Die noch vorhandenen Kerne zeigen zum größten Teil starke Degenerationserscheinungen. Sie sind nicht mehr rund, sondern eckig und kantig, meist komma- oder sternförmig. Man findet alle Formen von Kerndegeneration, von Pyknosis bis zur Karyorrhexis und Karyolysis. Stellenweise trifft man statt eines Kernes nur noch ein kleines Herdchen von verschieden großen Chromatinkörnern an (Abb. 4). Die Schlingen können unter Umständen noch ziemlich viele Kerne enthalten, die zum Teil dieselben Degenerationserscheinungen aufweisen wie oben. Sie sind gruppenweise zusammengeklebt und hängen mitunter an der Kapsel an (Abb. 5). Die Kapselräume sind sehr groß und haben meist keinen oder nur wenig Inhalt. Dieser besteht aus einigen vom parietalen Kapselblatt abgestoßenen Epithelzellen. Die Kapseln sind mächtig verdickt. Im *van Gieson*-Schnitt

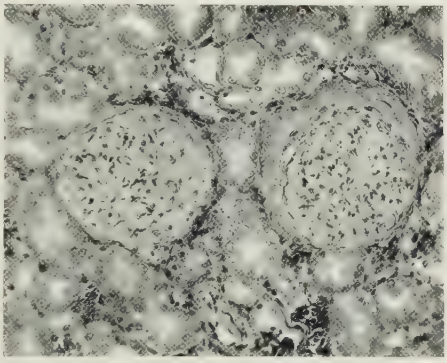

Abb. 4. Chronische Glomerulonephritis. Hund. Hyalinisierung der Glomeruli. Vollständige Verklebung mit der Kapsel. Kerndegeneration und Kernschwund. Bindegewebsverdickung der Kapsel. Hom. II, Obj. 20, Balg 33, van Gieson.

erscheinen sie als breite Streifen von manchmal unregelmäßiger Dicke. Sie färben sich leicht rot und haben feinstreifige konzentrische Schichtung. An der Innenseite, oft auch an der Außenseite dieser Bindegewebsringe tritt häufig eine starke Vermehrung der Epithelien auf, die meist aus einer oder höchstens zwei hintereinanderliegenden, oft zum Teil abgestoßenen Schichten bestehen. An der Außenseite tritt diese Zellvermehrung mehr in Form von kleineren Nestern in Erscheinung.

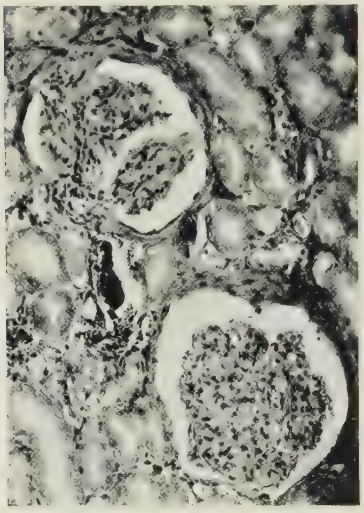

Abb. 5. Chronische Glomerulonephritis. Hund. Starke bindegewebige Verdickung der Kapsel. Hyalinisierung des Glomerulus. An zwei Stellen mit der Kapsel verlötet. Hom. II, Obj. 20, Balg 33, van Gieson.

Im Interstitium finden sich häufig größere Infiltrate von Entzündungszellen. Das interstitielle Bindegewebe ist wesentlich vermehrt, so daß an manchen Stellen die Kanälchen ganz zusammengedrängt und atrophisch geworden sind. Zwischen den Kanälchen finden sich auch junge Bindegewebszellen. Die Epithelien der Harnkanälchen sind desquamiert und liegen in deren Lumen. Das Plasma ist körnig und zum Teil ganz zerfallen, die Kerne sind in der Regel nicht degeneriert, was ihre gute Färbbarkeit beweist.

II. Katze.

A. Makroskopischer Befund.

Die makroskopische Diagnose der Glomerulonephritis bei der Katze gestaltet sich noch wesentlich schwieriger als beim Hund. Dies beruht darauf, daß die Katzenniere schon normalerweise eine lebhafte gelbbraune Färbung und Zeichnung aufweist. Einziger Anhaltspunkt für Glomerulonephritis ist hier also die mehr oder weniger starke Granulierung der Rindenschnittfläche.

B. Mikroskopischer Befund.

Akutes Stadium.

Die Größe der Glomeruli ist verschieden. In den meisten Fällen sind sie auffallend klein und sehr kernreich. Dieser Kernreichtum beruht auf einer Vermehrung der Schlingenendothelien und einem wechselnden Gehalt an Lymphocyten. Ganz vereinzelt finden sich auch polymorphkernige Leukocyten, jedoch nie in größerer Menge. Die Schlingen sind in fast allen Fällen gequollen und verbreitert und dadurch miteinander verklebt und im histologischen Bilde nur schwer voneinander zu trennen. Der Kernreichtum ist am Gefäßpol besonders stark. Die Schlingen sind mit viel roten Blutkörperchen ausgefüllt. Die Kapsel

wird von dem Schlingenknäuel oft so stark erfüllt, daß gar kein freier Kapselraum mehr vorhanden ist und der ganze Glomerulus nicht rund, sondern kantig und eckig ist. Die Schlingenknäuel sind dann ganz mit dem äußeren Kapselblatt verklebt. In anderen Fällen sind die Glomeruli ebenfalls klein und kernreich, der Kapselraum dagegen ist groß und vollständig ausgefüllt mit abgestoßenen und degenerierten Zellen. Diese umgeben den Schlingenknäuel in Form von Halbmonden oder Ringen und können so umfangreich sein, daß sie ein Mehrfaches an Raum beanspruchen als der zusammengedrängte Schlingenknäuel. Sie hängen meist mit dem äußeren Kapselblatt zusammen. Man findet auch Fälle, bei denen die Kapselräume ein Exsudat von gitterfaserähnlichem Aussehen zeigen. Darin befinden sich manchmal vereinzelte Lymphocyten (Abb. 6). Die Glomeruli sind nicht immer so auffallend zellreich wie bei den oben beschriebenen Fällen. Das Exsudat umgibt manchmal den Schlingenknäuel als schmaler Saum oder Halbmond. Es kann in so großer Menge vorhanden sein, daß der Glomerulus auf einen Bruchteil seines ehemaligen Raumes zusammengepreßt wird und der größte Teil der Kapsel von Exsudat ausgefüllt ist. Je nach der Schnittrichtung kann man Kapseln finden, die scheinbar nur Exsudat enthalten und bei denen vom Glomerulus nichts mehr zu sehen ist.

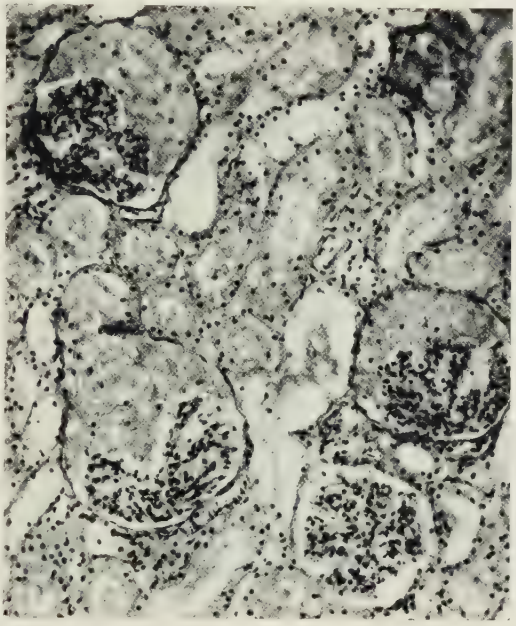

Abb. 6. Akute Glomerulonephritis. Katze. Großer Kernreichtum der Glomeruli. In den Kapseln große Halbmonde und vereinzelt Lymphocyten. Hom. II, Obj. 20, Balg 39, Hämatoxylin-Eosin.

Die Kapsel ist meist ohne abweichenden Befund. In nicht ganz frischen Fällen kann man eine deutliche Vermehrung der Kapselepithelien beobachten.

Die Veränderungen an den Epithelien der Harnkanälchen entsprechen durchaus denjenigen, wie sie beim Hund näher beschrieben wurden.

Zwischen den Tubuli findet man oft herdförmige Ansammlungen von Entzündungszellen in geringer Ausdehnung. Die Capillaren weisen in manchen Fällen starke Blutfülle auf.

Subakutes Stadium.

Bei den subakuten Fällen zeigen die Veränderungen innerhalb der einzelnen Niere bedeutend größere Unterschiede. Man sieht Glomeruli mit gut erhaltenen Schlingen ohne Kernvermehrung und mit mäßigem Blutgehalt. Andere Glomeruli weisen eine deutliche Kernvermehrung auf, wobei es sich um Endothelien und Lymphocyten handelt. Letztere sind jedoch seltener als in den akuten Fällen. Die Kapselräume sind weit und enthalten abgestoßene Zellen in ganz verschiedener Menge. Oft sind es nur einige wenige, oft mächtige Halbmonde (Abb. 7), die größer sind als der zugehörige Schlingenknäuel. Bei vielen Glomeruli ist an der Kapsel nichts Krankhaftes festzustellen. Andere Kapseln sind mehr oder weniger stark verdickt und haben an der Innenseite einen Saum von dicht aneinanderliegenden Epithelzellen. Das Kapselblatt zeigt dann eine feinstreifige konzentrische Bindegewebszubildung. In der Nähe von Gefäßen und auch zwischen den Harnkanälchen findet man häufig Lymphocytenansammlungen von teilweise ziemlich großer Ausdehnung. Bei den vorhandenen Fällen sind die Epithelien der Harnkanälchen außerordentlich stark degeneriert. Sie sind abgestoßen und zerfallen, so daß sie teilweise nur noch eine wabige, einheitliche, nahezu kernlose Masse erkennen lassen. Es handelt sich dabei vorwiegend wieder um postmortale Veränderungen.

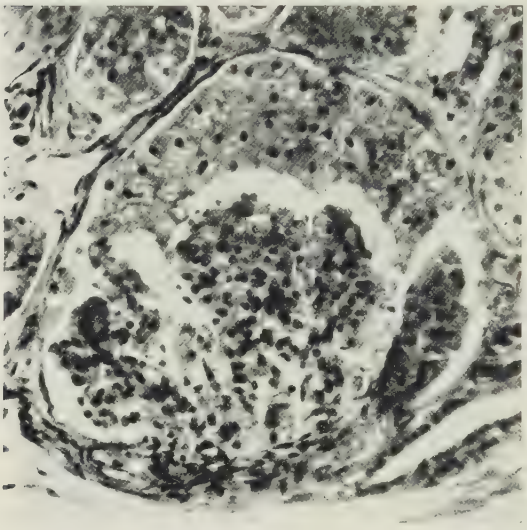

Abb. 7. Subakute Glomerulonephritis. Katze. Kernvermehrung im Glomerulus. Großer zelliger Halbmond. Geringe Verdickung der Kapsel. Hom. III, Obj. 20, Balg 24. Hämatoxylin-Eosin.

Chronische Fälle wurden bei der Katze nicht beobachtet.

Besprechung der Untersuchungsergebnisse.

Während der Anfertigung dieser Arbeit wurden im Institut für Tierpathologie der Universität in München in etwa 1 Jahre je 20 Fälle von Glomerulonephritis bei Hund und Katze bearbeitet. Ferner kam noch ein akuter Fall beim Reh und ein subakuter beim Schaf zur Beobachtung.

Es werden 7 akute, 8 subakute und 5 chronische Fälle von Glomerulonephritis beim Hund, 14 akute und 6 subakute Fälle bei der Katze be-

schrieben. Dabei zeigt sich, daß die akute Glomerulonephritis beim Hunde in der Regel folgende Veränderungen aufweist:

Großer Kernreichtum der Glomeruli, der auf einer Vermehrung der Endothelien und einem wechselnden Gehalt an Lymphocyten beruht. Der Kapselraum ist oft von dem vergrößerten Glomerulus prall ausgefüllt. Die Kapselräume sind entweder durch Verklebung der beiden Kapselblätter verschwunden oder sie enthalten in verschiedener Ausdehnung Exsudat mit oder ohne Lymphocyten und manchmal abgestoßene Epithelzellen in Halbmondform.

Die subakuten Glomerulonephritiden beim Hund zeigen geringeren Zellreichtum in den Schlingen. Oft sind an einzelnen Glomeruli gar keine krankhaften Veränderungen wahrzunehmen. Die Kapselräume sind meist auffallend weit und enthalten Exsudat oder Halbmonde aus desquamierten Epithelzellen. Das äußere Kapselblatt weist eine Vermehrung seiner Epithelien auf und ist mehr oder weniger verdickt. Im ganzen ist das histologische Bild weniger gleichartig als bei der akuten Glomerulonephritis.

Das auffallendste Merkmal der chronischen Glomerulonephritis des Hundes ist eine Hyalinisierung der Schlingen, die oft den ganzen Knäuel in eine ganz mit der Kapsel verklebte hyaline Kugel umwandelt. Kerne sind spärlich und zeigen fast alle die bekannten Degenerationsformen bis zum völligen Zerfall. An den Kapseln finden sich oft enorme bindegewebige Verdickungen.

Die beobachteten akuten und subakuten Fälle von Glomerulonephritis bei der Katze zeigen weitgehende Übereinstimmung mit den entsprechenden Veränderungen der Hundeniere.

Aus den Untersuchungen geht hervor, daß die beschriebenen Nierenerkrankungen beim Hund unabhängig von Rasse und Geschlecht und bei verschiedenen Organerkrankungen vorkommen. Auffallend ist jedoch, daß es sich in der Mehrzahl der untersuchten Fälle um ältere Tiere handelt. Bei der Katze läßt sich keine Abhängigkeit von Alter und Geschlecht feststellen. Es findet sich Glomerulonephritis aber regelmäßig im Zusammenhang mit der Laryngitis und Enteritis infectiosa. Dies ist besonders beachtenswert, da ja auch beim Menschen Glomerulonephritiden meist im Anschluß an Angina und Tonsillitis entstehen.

Die bei Hund und Katze beschriebenen Glomerulonephritiden zeigen eine weitgehende Ähnlichkeit mit den Formen, wie sie in der menschlichen Pathologie bekannt sind. Das makroskopische Bild ist wechselvoll und oft nur wenig charakteristisch. Desto eindeutiger ist die histologische Diagnose. In akuten Fällen findet man ebenso wie beim Menschen die typische Vermehrung der zelligen Elemente im Glomerulus, ferner Verbreiterung und Verklebung der Schlingen. Weitgehende Ähnlichkeit zeigen auch die im Kapselraum auftretenden Exsudatmassen in ihrer Zusammensetzung, sowie die Proliferation der Kapselepithelien. Im Gegensatz zur akuten Glomerulonephritis des Menschen fanden sich in den beschriebenen Fällen nur sehr wenig Leukocyten.

In subakuten Fällen treten die gleichen unregelmäßigen Bilder bei Hund und Katze auf, wie dies aus der Humanpathologie bekannt ist. Die Glomeruli sind oft ganz wesentlich vergrößert, parietales und viscerales Kapselblatt miteinander verklebt. In anderen Fällen findet man sehr große Kapselräume, die ausgefüllt sind mit breiten Halbmonden von abgestoßenen Kapselepithelien. Man kann hier wie in der Humanpathologie, eine intracapilläre und eine extracapilläre Form unterscheiden. Man findet häufig auch größere oder kleinere Lymphocytenherdchen im Interstitium.

Auch bei den chronischen Fällen von Glomerulonephritis des Hundes zeigt sich eine auffallende Ähnlichkeit mit den entsprechenden Veränderungen der menschlichen Niere. Die Glomeruli sind zu mehr oder weniger vollständig hyalinen Kugeln geworden, wobei Schlingenknäuel und verdickte bindegewebige Kapsel oft nicht mehr voneinander zu unterscheiden sind. Man findet auch solche Glomeruli, bei denen die Schlingen hyalinisiert und stellenweise mit der Kapsel verlötet sind. Dabei zeigt sich eine auffallende Kernarmut, und die Kerne sind stark degeneriert, so daß man oft nur noch von Kernschatten sprechen kann.

Zusammenfassung und Schluß.

1. Unter den im Institut für Tierpathologie der Universität München innerhalb eines Jahres obduzierten Hunden und Katzen waren 20 Hunde und mehr als 20 Katzen mit Glomerulonephritis behaftet.

2. Die Glomerulonephritiden nahmen beim Hund 7mal einen akuten, 8mal einen subakuten und 5mal einen chronischen Verlauf. Bei der Katze wurden 14 akute und 6 subakute Fälle beschrieben. Die histologischen Merkmale der Glomerulonephritiden werden in vorliegender Arbeit besprochen.

3. Nach dem behandelten Material gewinnt man den Eindruck, daß das Auftreten der Glomerulonephritis weder von Rasse und Geschlecht, noch von dem festgestellten Krankheitsbefund abhängig ist. Dagegen ist auffallend, daß es sich überwiegend um ältere Tiere handelt.

4. Bei Katzen zeigt sich diese Nierenerkrankung unabhängig von Alter und Geschlecht. Es fällt aber auf, daß die Glomerulonephritis bei diesem Tier anscheinend im unmittelbaren Zusammenhang mit der Laryngitis und Enteritis infectiosa steht.

5. Ein Vergleich mit den bei Hund und Katze festgestellten Glomerulonephritiden ergibt in histologischer Hinsicht weitgehende Ähnlichkeit mit den beim Menschen angegebenen Nierenveränderungen.

Die vorliegenden Untersuchungen zeigen, daß den Glomerulonephritiden bei Hund und Katze und wie die Arbeit von *Laszlò* erkennen läßt, wohl auch bei anderen Tieren eine ähnliche Bedeutung zukommt, wie dies in der Humanmedizin der Fall ist. Es wird dadurch die allgemein verbreitete Ansicht, wonach Glomerulonephritiden bei den Tieren ausgesprochen seltene Erkrankungen sind, widerlegt.

Hunde: 1. ml., 6 J., Schnauzer, chron., Enteritis, Prostatahypertrophie, Prostataabsceß. 2. ml., ? J., dtsch. Kurzhaar, chron., Enteritis catarrh., Intima- und Mediaverkalkung in der Aorta. 3. ml., 8 J., Wachtelhund, subakut, Gastroenteritis haemorrh., Verstopfung des Ileums. 4. wbl., 13 J., Schäferhund, akut, Gastroenteritis haemorrh., Myodegeneratio cordis, multiple anämische und hyperämische Niereninfarkte. 5. wbl., 11 J., Boxer, subakut, Strumacarcinom, pulpöse Milzschwellung, Hydrothorax, Hydroperikard. 6. ml., 10 J., Airedaleterr., subakut, Phlegmone am Metacarpus, Lungenödem und pulpöse Milzschwellung. 7. ml., ? J., Schäferhund, akut, Lob. catarrh., Pneumonie, Milzschwellung, Enteritis catarrh. 8. ml., 3 J., Spitz, akut, Gastroenteritis catarrh. chron., linksseitige Herzhypertrophie. 9. ml., 13 J., Schäferhund, subakut, Strumacarcinom mit Lungenmetastasen, Arteriosklerose des Aortenursprungs, linksseitige Herzhypertrophie, Gastroenteritis catarrh. 10. ml., 12 J., Dackel, subakut, Gastroenteritis catarrh., herdförmig-interstitielle Nephritis, Leberverfettung. 11. ml., 9 J., Boxer, subakut, Prostatahypertrophie, Blasendilatation, Enteritis catarrh. chron. 12. ml., ? J., Schnauzer, akut, Gastroenteritis catarrh., chron. Ikterus, Cystitis haemorrh. 13. wbl., 2 J., Foxterr., akut, Gastroenteritis haemorrh., Blutungen im Nierenfett, follikuläre und pulpöse Milzschwellung. 14. ml., 10 J., Sealyhamt., akut, Gastroenteritis catarrh., chron. pulp. Milzschwellung.

Katzen: 1. ml. kast., 12 J., akut, Gastroenteritis catarrh., Laryngitis und Tonsillitis chron., Ausscheidungsnephritis. 2. ml., $3^1/_2$ J., subakut, Laryngitis und Tonsillitis und Enteritis diphtherica. 3. ml. kast., 2 J., akut, Laryngitis catarrh., Gastroenteritis diphtherica. 4. ml., $1^1/_4$ J., akut, Laryngitis und Tonsillitis diphth., Gastroenteritis diphth., Milzschwellung. 5. ml., ? J., subakut, Laryngitis und Tonsillitis catarrh. chron., Enteritis catarrh. chron., foll. Milzschwellung. 6. ?, 7 Mon., akut, Laryngitis catarrh., Enteritis pseudomembranacea. 7. ? 7 J., akut, hochgradiger Befall mit Flöhen, Anämie aller Organe. 8. ml., 8 Woch., akut, Laryngitis und Tonsillitis diphth., Gastroenteritis pseudomembran. 9. wbl., 2 J., akut, ausgebreitete Phlegmone am Oberarm, pulp. Milzschwellung, Sepsis. 10. wbl., 3 J., akut, Laryngitis und Enteritis diphth., hämorrh., Infarzierung der Darmlymphknoten.

Aus Raumersparnis wurde von der Aufführung sämtlicher Fälle abgesehen.

Literaturnachweis.

Aschoff, L.: Pathologische Anatomie. Jena: Gustav Fischer 1928. — *Borst, M.:* Pathologische Histologie. Leipzig: F. C. W. Vogel 1922. — *Claus, H.:* Inaug.-Diss. Bern 1910. — *Claussen, L.:* Zbl. Fleisch- u. Milchhyg. **39** (1929). — *Davis, U.:* Inaug.-Diss. Bern 1908. — *Ebeling, H.:* Inaug.-Diss. Hannover 1925. — *Grimm, W.:* Inaug.-Diss. Leipzig 1934. — *Henke, F.* u. *O. Lubarsch:* Handbuch der speziellen pathologischen Anatomie und Histologie. Berlin: Julius Springer 1935. — *Herxheimer, G.:* Beitr. path. Anat. **64** (1918). — *Hueck, W.:* Morphologische Pathologie. Leipzig: Georg Thieme 1937. — *Joest, E.:* Spezielle pathologische Anatomie der Haustiere. Berlin: Richard Schoetz 1929. — *Kaufmann, E.:* Lehrbuch der speziellen pathologischen Anatomie. Berlin u. Leipzig: De Gruyter & Co. 1922. — *Kitt, Th.:* Lehrbuch der pathologischen Anatomie der Haustiere. Stuttgart: Ferdinand Enke 1921. — *Knolle:* Berl. tierärztl. Wschr. **1915 I**, 251. — *Kraus, F.* u. *Th. Brugsch:* Spezielle Pathologie und Therapie innerer Krankheiten. Wien u. Berlin: Urban & Schwarzenberg 1934. — *Kuczynski, H.:* Virchows Arch. **227**, 186. — *Laszlò, F.:* Dtsch. tierärztl. Wschr. **1937 I**. — *Löhlein, M.:* Arb. path. Inst. Leipzig **1908**. — *De B. MacNider, W.:* J. amer. med. Assoc. **90**, Nr 2 (1928). — *Masugi, M.:* Zbl. inn. Med. **1935**. — *Nieberle, K.:* Berl. tierärztl. Wschr. **1929 I**, 196—199. — Lehrbuch der speziellen pathologischen Anatomie. Jena: Gustav Fischer 1931. — *Roth, W.* u. *K. Bloss:* Virchows Arch., Suppl.-Bd. **238** (1922). — *Seibel:* Arch. Tierheilk. **36**, 629. — *Strümpell-Seifarth, L.:* Lehrbuch der speziellen Pathologie und Therapie. Leipzig: F. C. W. Vogel 1930. — *Vollhard, F.* u. *Th. Fahr:* Die *Bright*sche Nierenkrankheit. Berlin: Julius Springer 1914.

Lebenslauf.

Ich, *Albert Wolfgang Krautter*, wurde geboren in Stuttgart am 3. Mai 1913 als Sohn des Kaufmannes Albert Krautter und seiner Ehefrau Lina Krautter, geb. Lutz. Ich besuchte in Stuttgart zunächst die Friedrich-Eugens-Oberrealschule, später die Wilhelms-Oberrealschule und legte an dieser im Februar 1932 die Reifeprüfung ab.

Seit 1932 studierte ich in München und Hannover Tierheilkunde und legte in München im Winter 1936 die tierärztliche Schlußprüfung ab. Im Januar 1937 begann ich am Institut für Tierpathologie der Universität München vorliegende Arbeit. Von April bis Juni 1937 machte ich in München mein Schlachthofpraktikum. Am 1. Juli 1937 erhielt ich die Bestallung als Tierarzt.